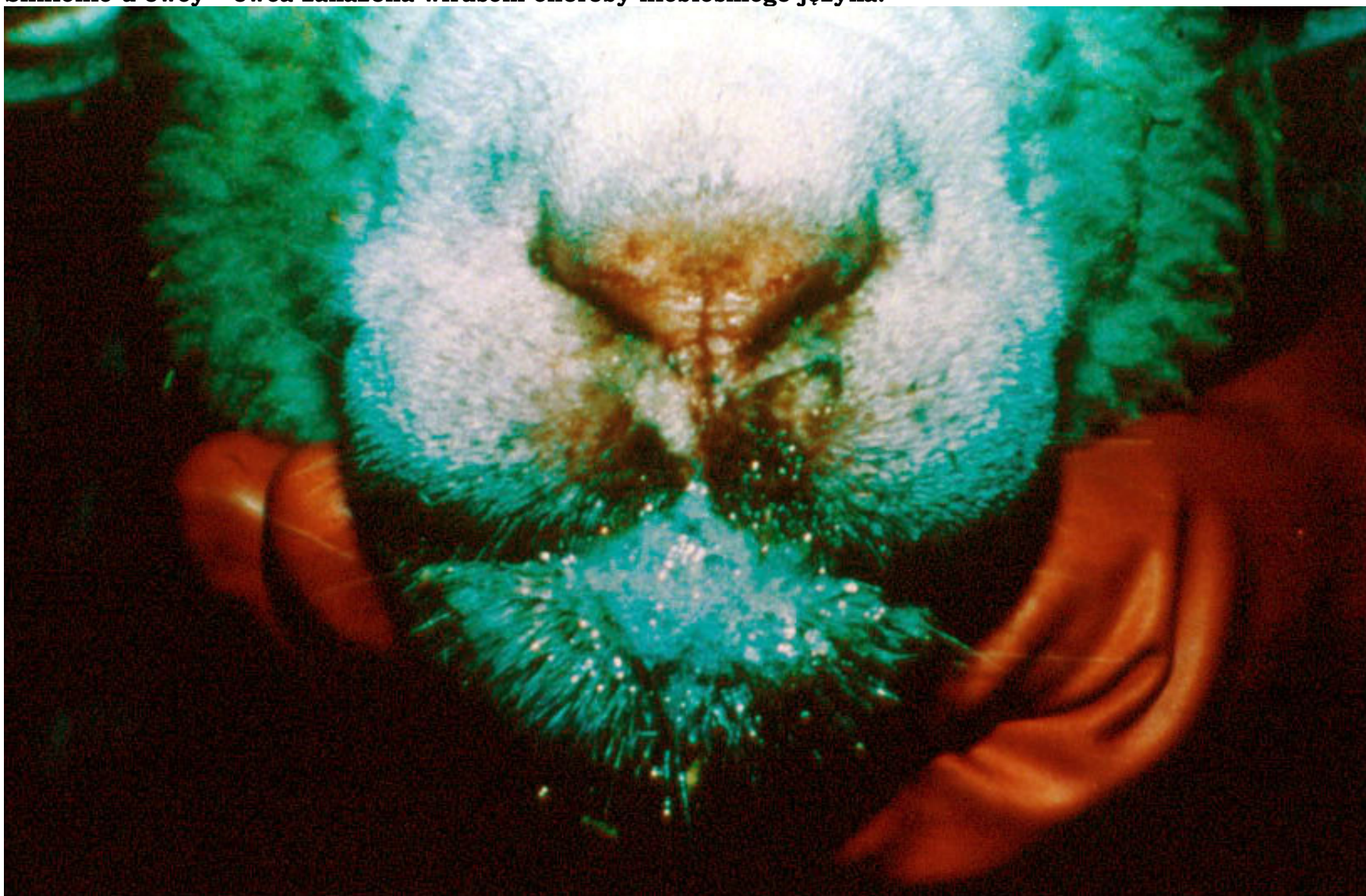
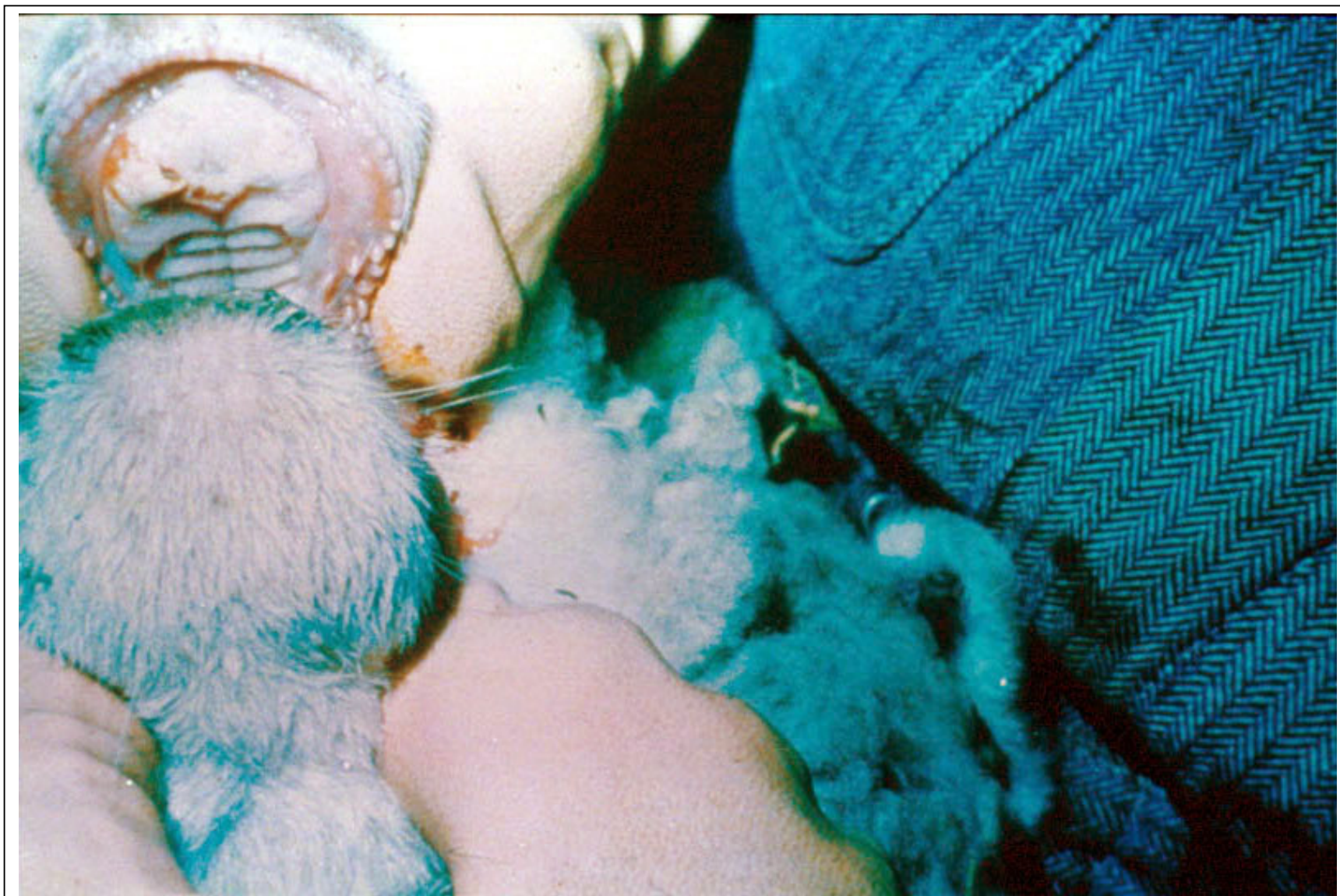

**Ślinienie u owcy – owca zakażona wirusem choroby niebieskiego języka.**



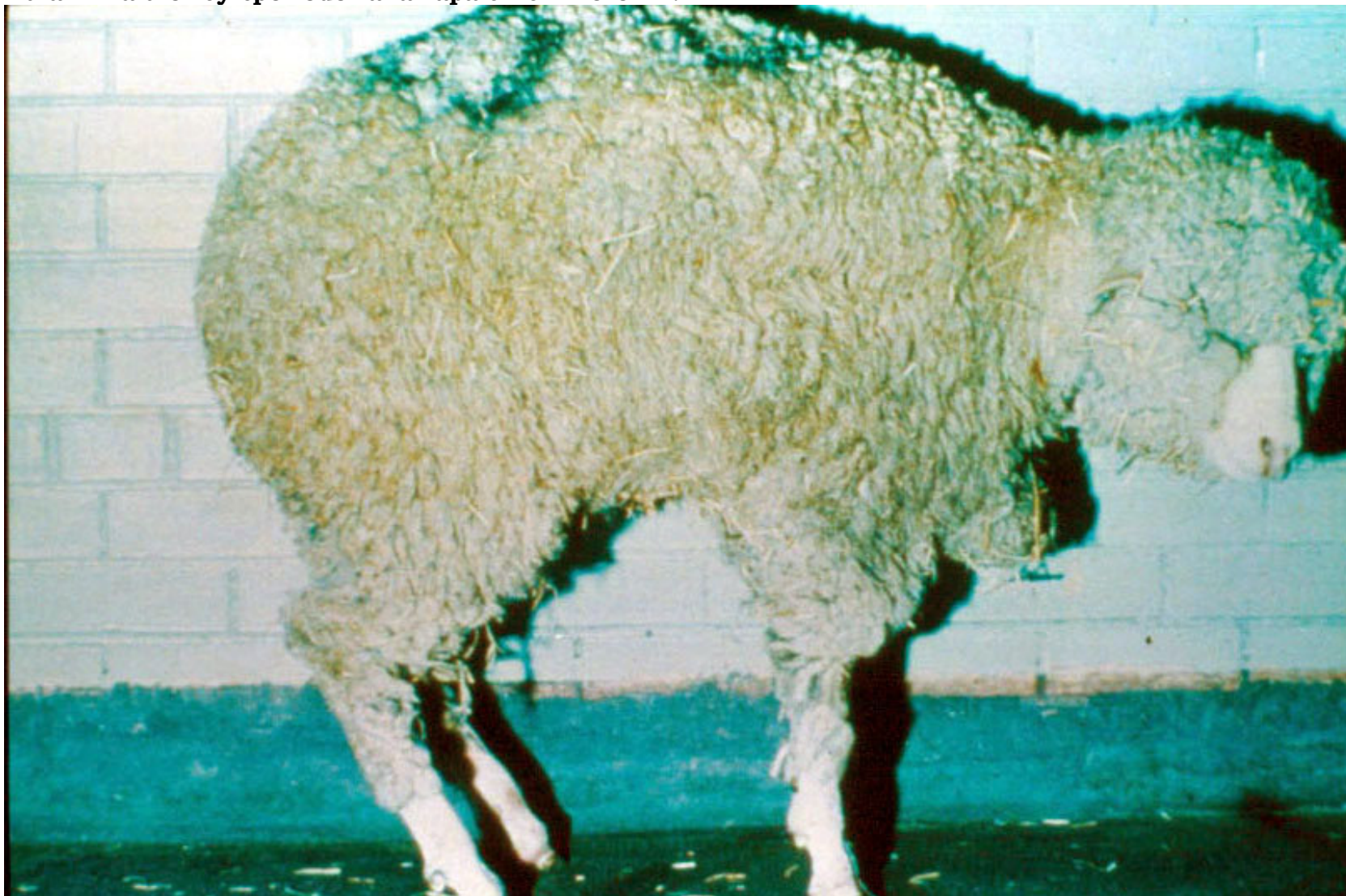

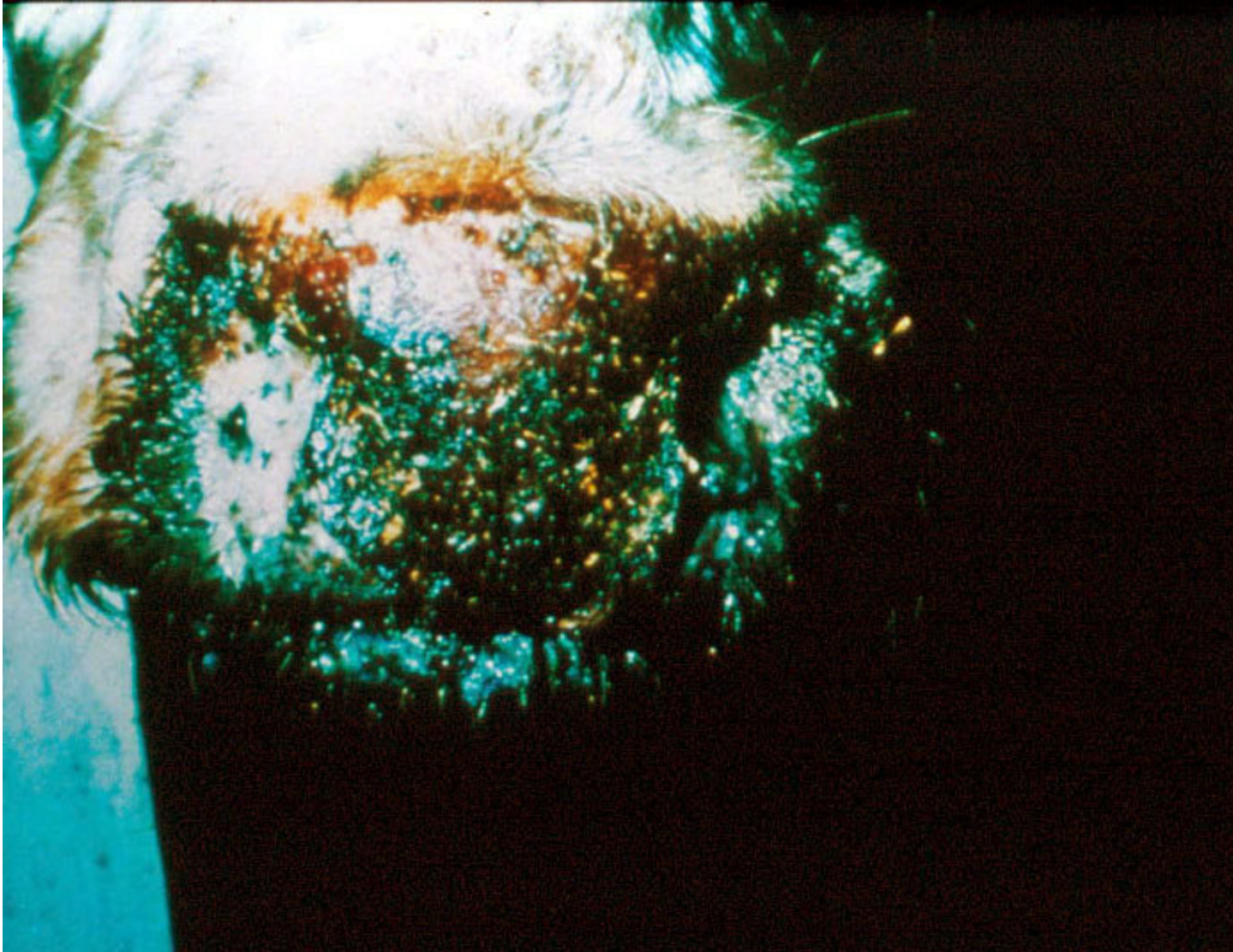


**Wyraźny obrzęk i przekrwienie warg i dziąseł oraz martwica błony śluzowej jamy ustnej na opuszce zębowej owcy.**



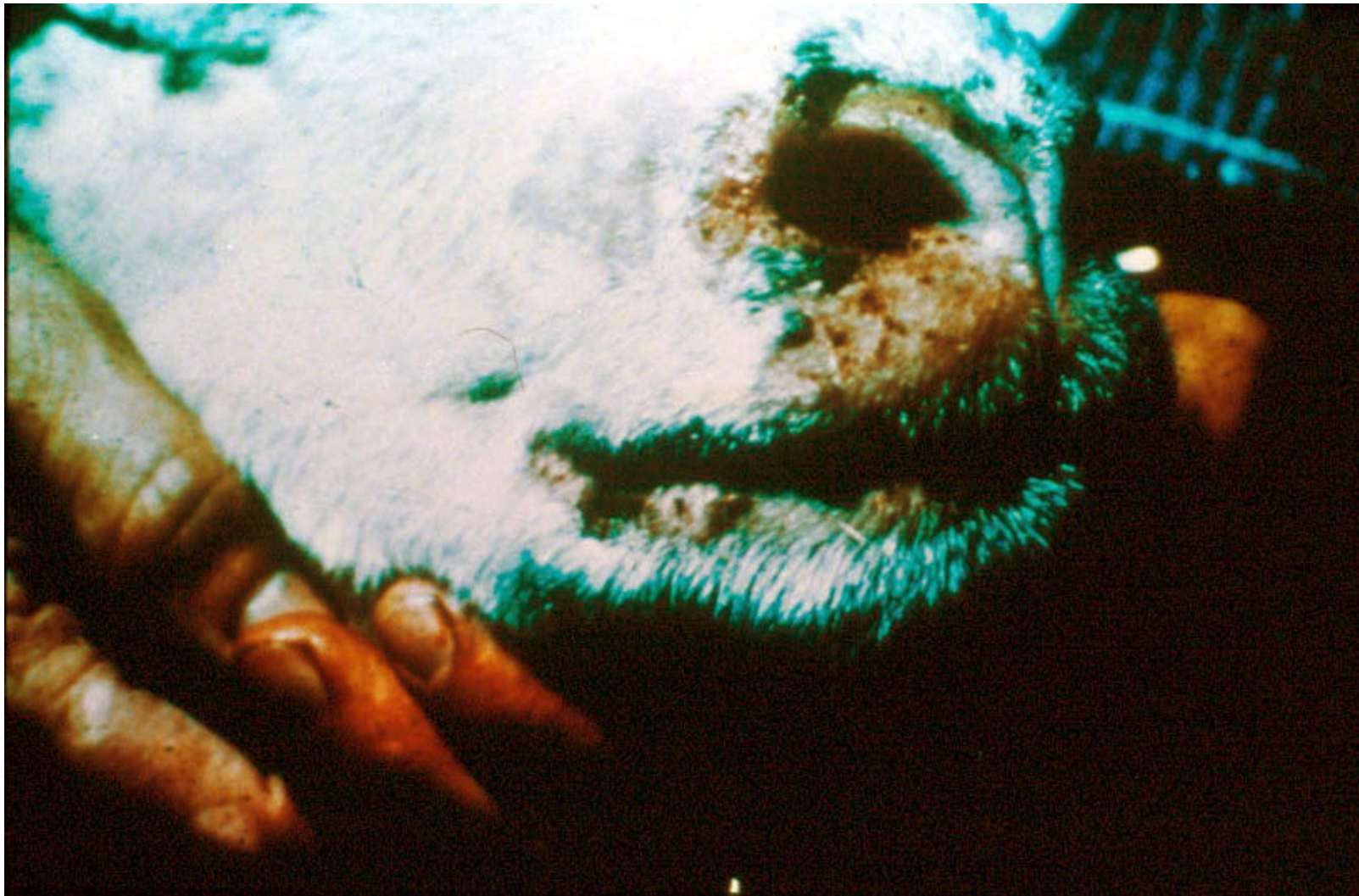**Kulawizna u owcy spowodowana zapaleniem koronki.**





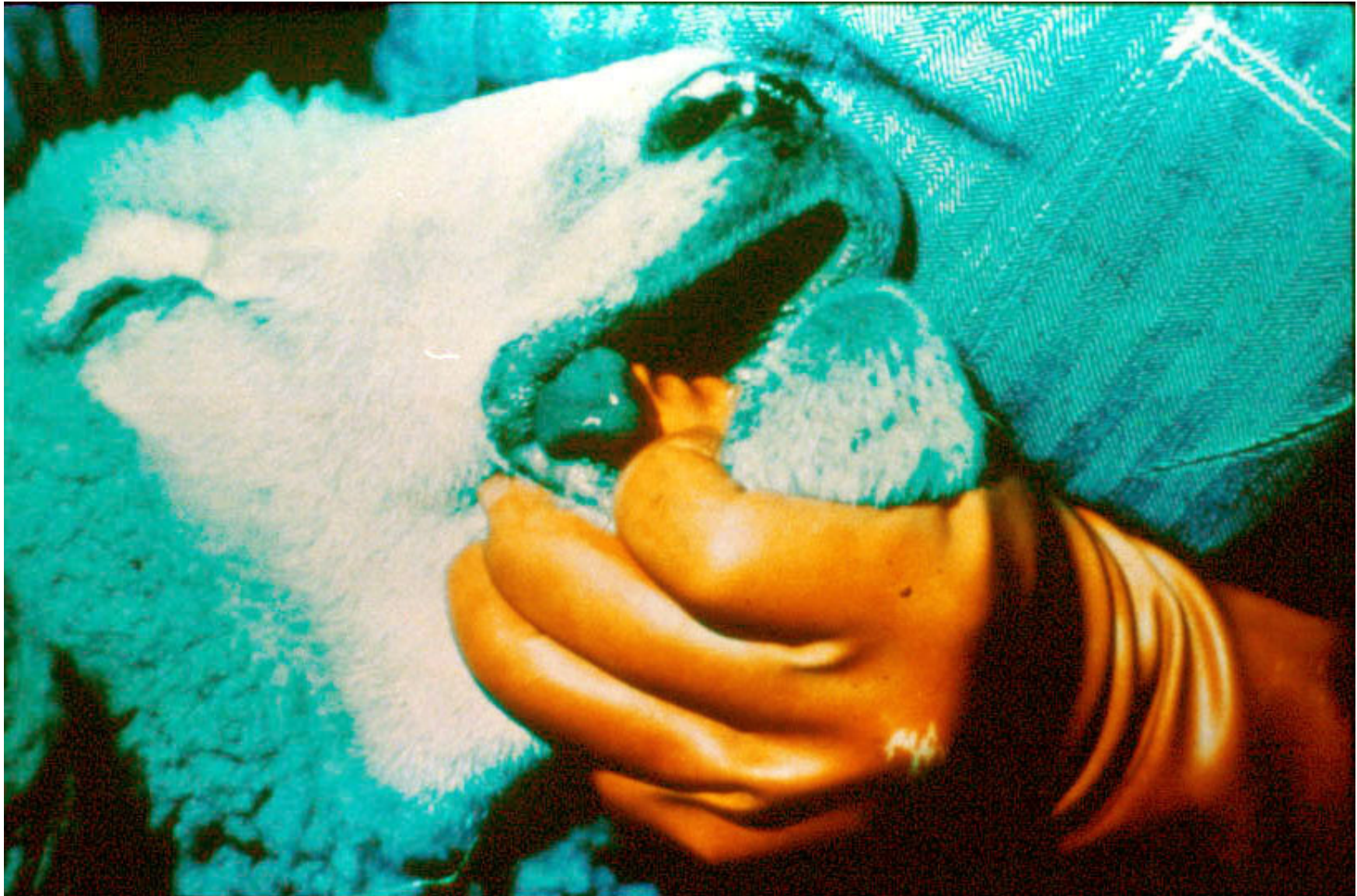**Inkrustacja śluzawicy u bydła („skorupa”).**





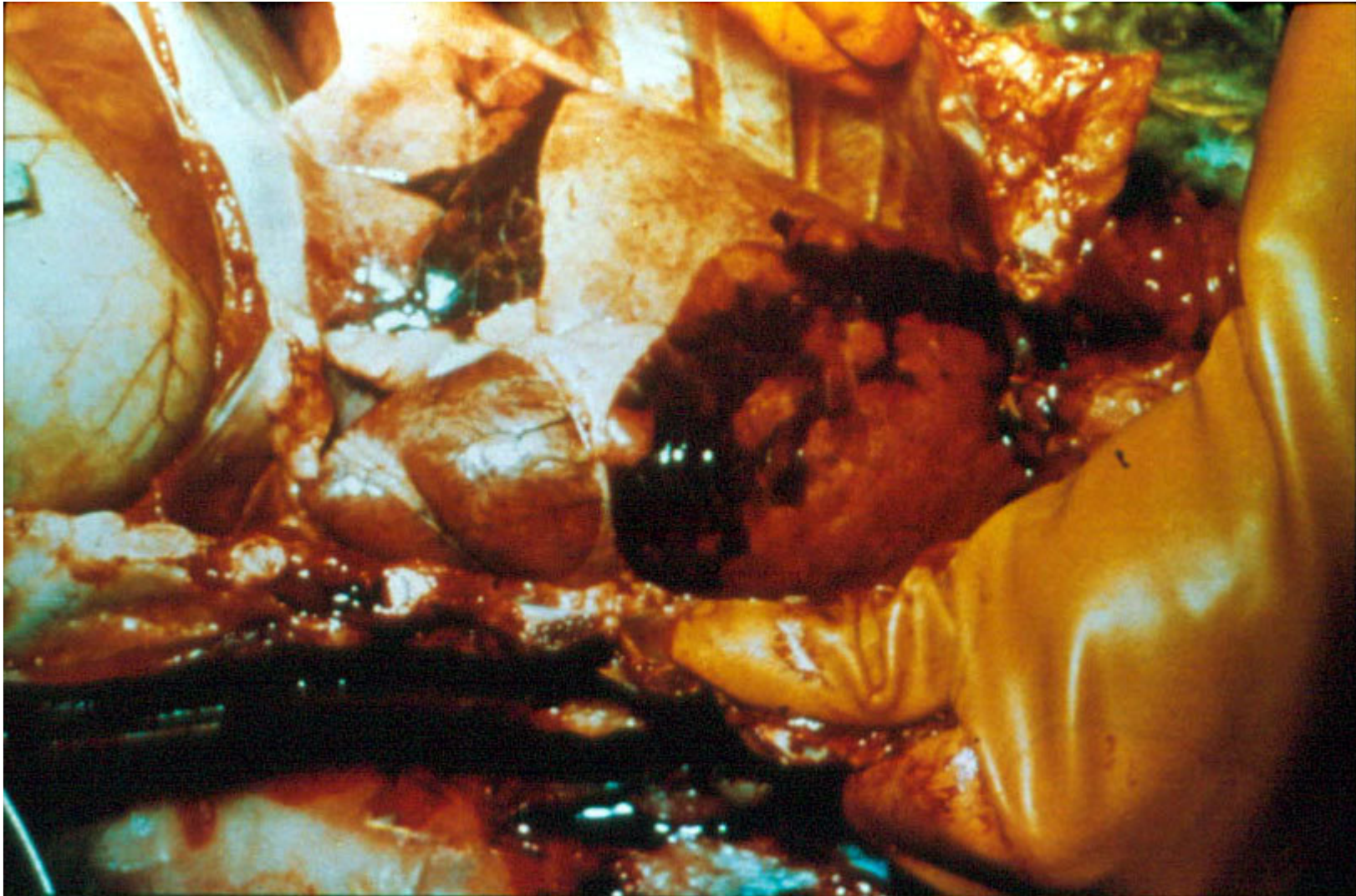
**Zeskorupienie skóry wokół nozdrzy i warg u owcy.**





**Zasinienie języka i warg u owcy.**






**Wtórne pasterelozowe zapalenie płuc u owcy.**



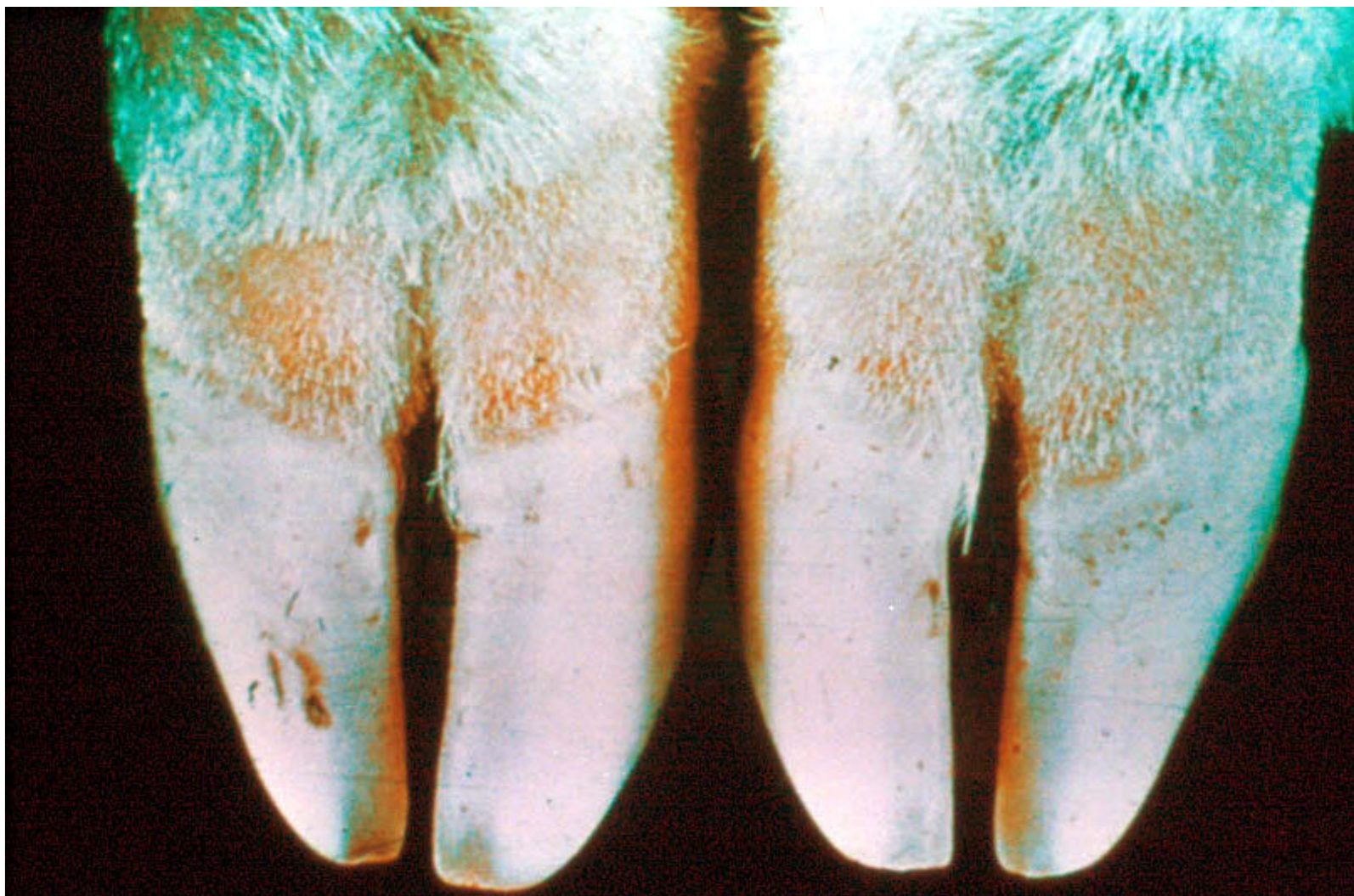
**Zmiany w postaci ubytków na koronce u owcy.**





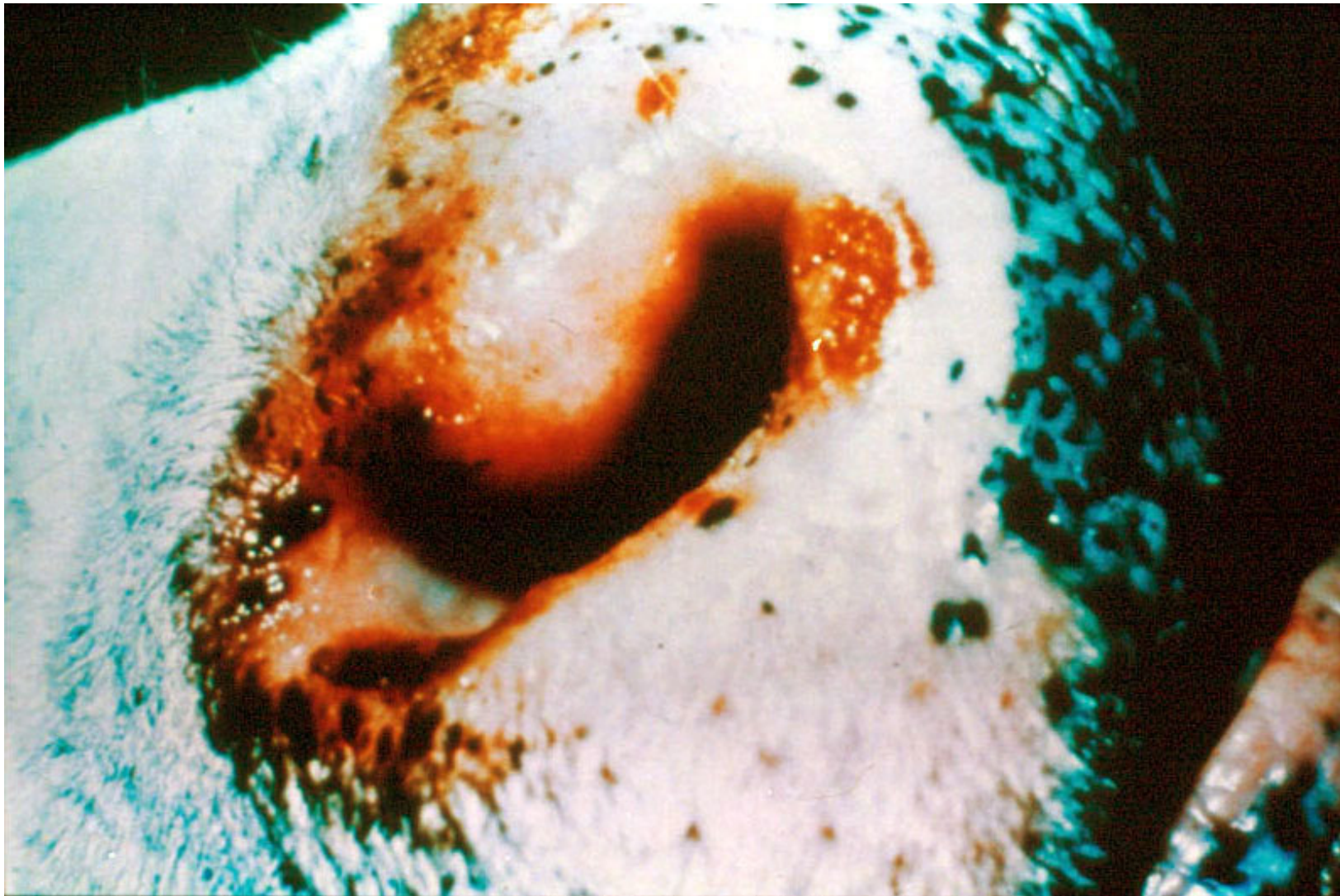
**Zapalenie koronki u owcy.**





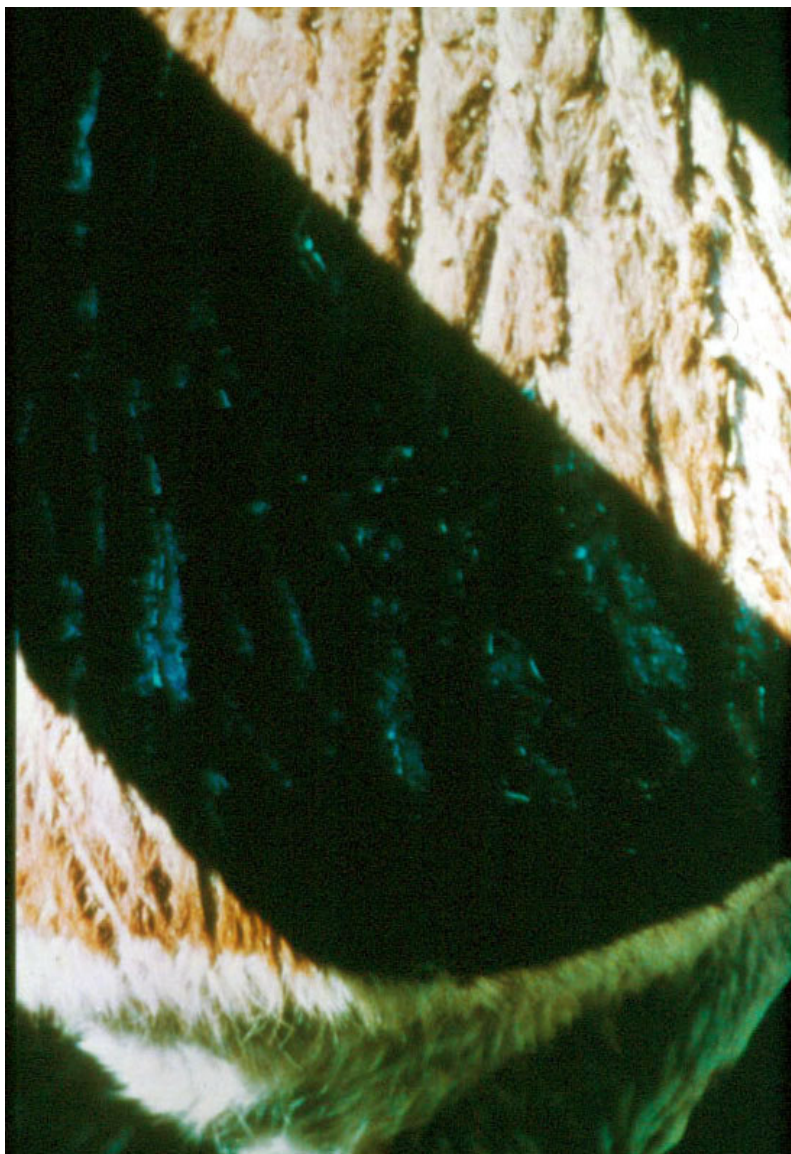
**Szeroki pas zaczerwienionej tkanki powyżej koronki u owcy.**





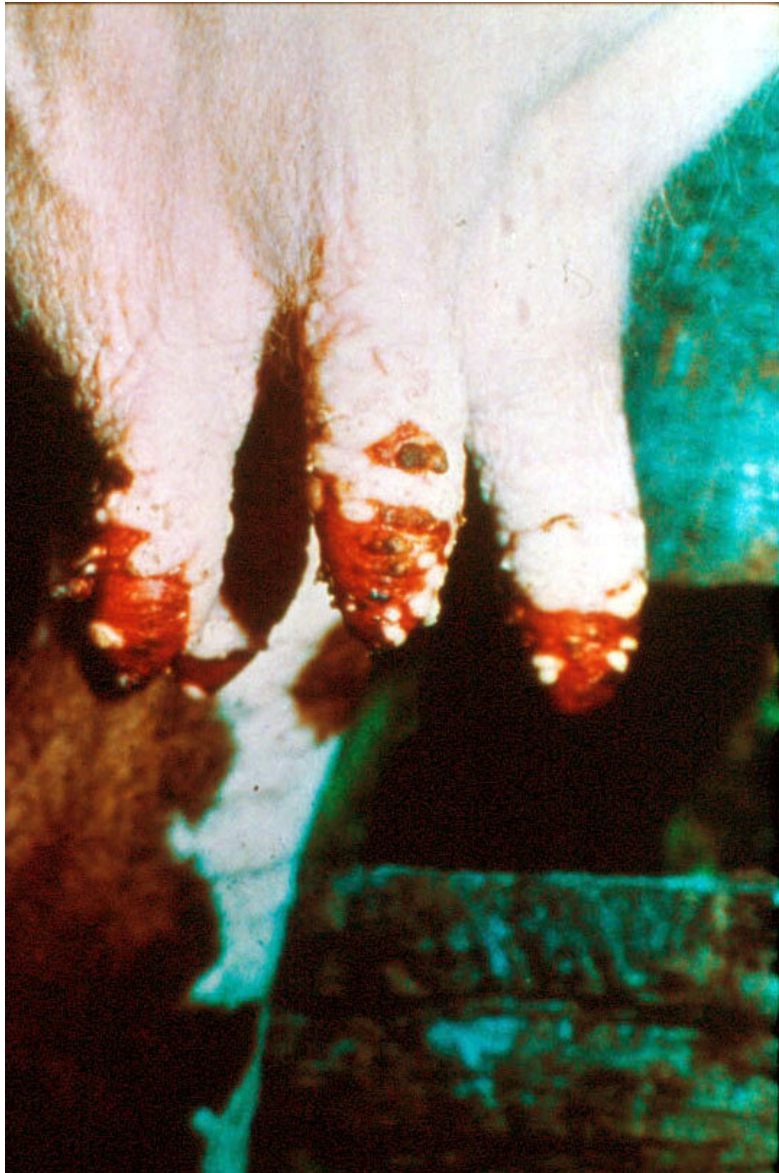**Ubytki i zeskorupienia na brzegu nozdrzy u bydła.**






**Cienka i popękana skóra (objaw zwykle obserwowany łącznie z ubytkami w okolicy warg).**





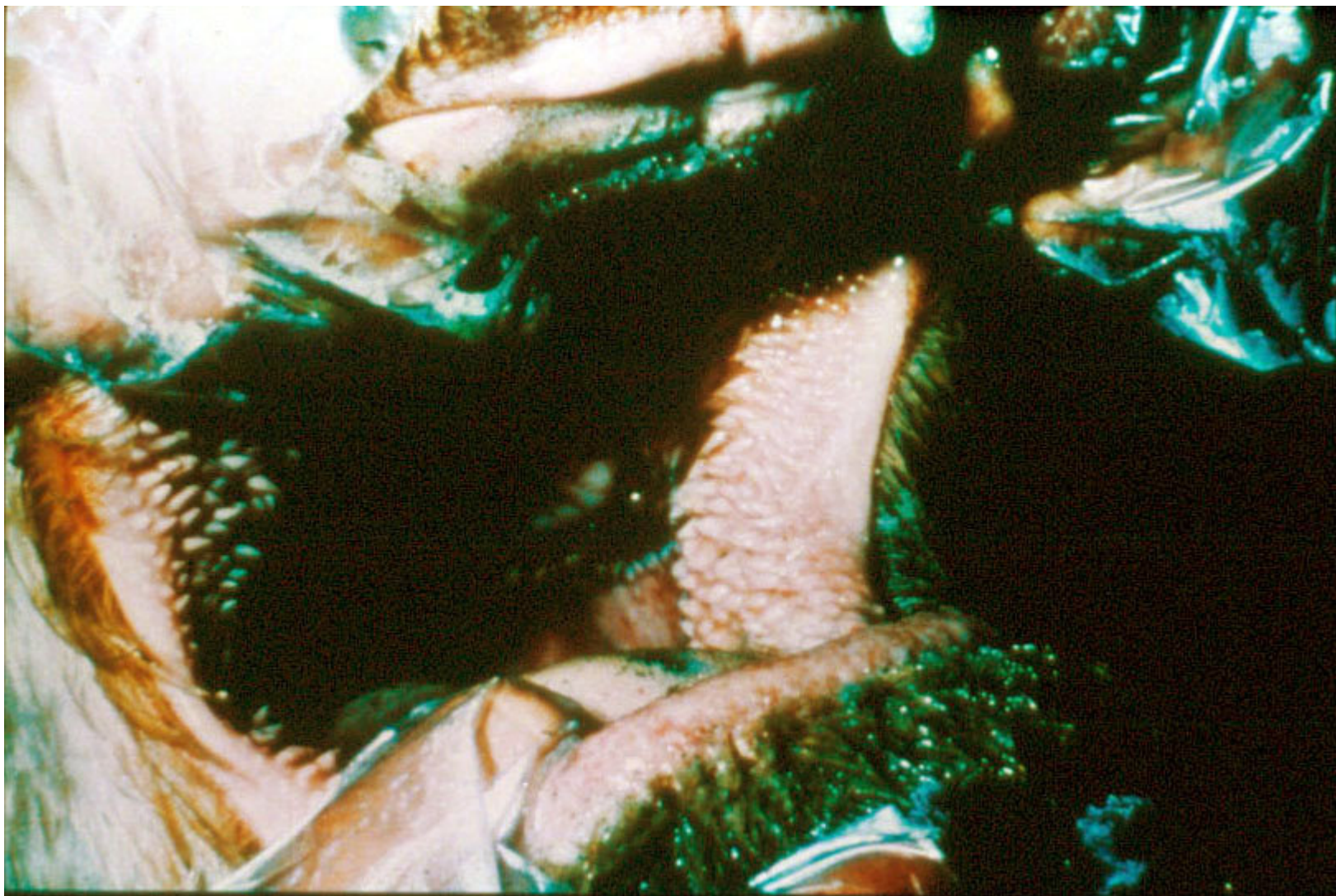
**Wyraźne zmiany na strzykach u krowy mlecznej.**





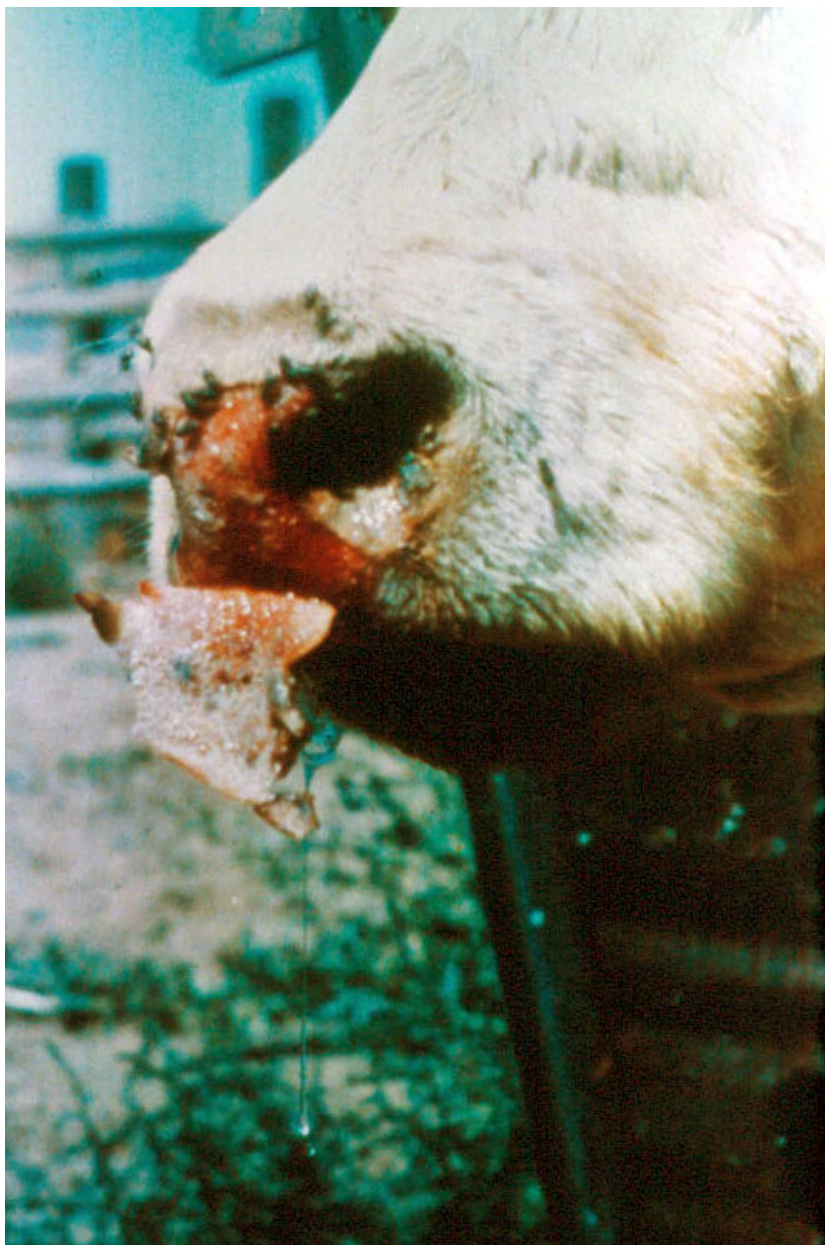**Śluzawica o zmienionej barwie („przypalona”).**





**Wyraźne przekrwienie błony śluzowej jamy ustnej bydła.**





**Złuszczenie zeskorupiałej śluzawicy u bydła.**